Lane Medical Library

STANFORD UNIVERSITY
JUL
25
1939
LIBRARY

Aus der Universitäts-Augenklinik Gießen
(Direktor Prof. Dr. med. R i e h m)

Über Keratoconjunctivitis sicca

Dissertation
zur
Erlangung der Doktorwürde
der
Medizinischen Fakultät
der
Hessischen Ludwigs-Universität zu Gießen

vorgelegt von

Werner Rüttgers
aus Frankfurt/Main

Gießen
1938

Buchdruckerei Richard Mayr, Würzburg.

Gedruckt mit Genehmigung der medizinischen Fakultät
zu Gießen

Referent: Prof. Riehm.

Der Begriff Keratoconjunktivitis sicca wurde 1933 von dem schwedischen Arzt Henrik Sjögren geprägt. Er verstand darunter nicht nur eine durch Hypofunktion der Tränendrüsen hervorgerufene Keratitis filiformis, sondern ein Syndrom, dessen hauptsächlichste Krankheitssymptome außer der oben genannten Augenerkrankung Xerostomie, Rhinitis-, Pharyngitis-, Laryngitis sicca und Infektarthritis sind. Die Fädchenkeratitis wurde schon 1882 von Leber beschrieben. Erst 1924 versuchte Stock aus der großen heterogenen Gruppe der Augenkrankheiten, die als Keratitis filiformis bezeichnet wurden, diejenigen herauszusuchen, die durch Verminderung der Tränensekretion hervorgerufen wurden. Es werden von ihm im Handbuch der gesamten Augenheilkunde (Graefe-Saemisch) unter dem Titel „Die Pathologie der Tränenorgane — Abnahme der Tränensekreton ohne anderweitige nachweisbare Ursache" 2 Fälle bei Frauen im Alter von 42 bzw. 54 Jahren beschrieben. Die eine Patientin gab an, daß trotz Lichtscheu, z. B. in der Sonne, die Augen nie tränten. Zwei weitere Fälle wurden 1924 von Leni Schöninger beschrieben. Mulock Houwer berichtete 1927 in der ophthalmologischen Gesellschaft in London, daß die Patienten oft auch eine Arthritis neben der Augenerkrankung haben. Weiterhin wurde von ihm festgestellt, daß die Krankheit mit Remissionen einhergeht. Unter seinen 10 beschriebenen sicheren Fällen betrafen 8 weibliche Patienten.

Weitere Fälle wurden beschrieben von Clegg, Isakowitz, Betsch, Scheerer, Vogt und Albrich. Letzterer konnte klinisch eine Schwellung der Parotis und Sublingualis feststellen. Hauer, der die Erkrankung bei einer 28jährigen Frau beschreibt, fand dabei Störungen der Menses; schließlich beobachtete Wissmann speziell die arthritischen Veränderungen, welche bei 4 seiner 6 Fälle vorhanden waren.

Sjögren veröffentlichte 1933 eine Arbeit, die auf der Grundlage von 19 Fällen eine genaue Krankheitsbeschreibung der Augenveränderungen klinisch und mikroskopisch gibt, und das gesamte Krankheitsbild unter dem Namen „Keratoconjunktivitis sicca" zusammenfaßt. 1935 erschien von ihm eine ergänzende Abhandlung, in der er die allgemeine Symptomatologie bearbeitet und die Ätiologie der Erkrankung zu erklären versucht. Weitere Arbeiten über die Keratoconjunktivitis sicca wurden darnach von v. Grosz über Ätiologie und Therapie und von Lisch, über das hereditäre Vorkommen des sogenannten Sjögrenschen Symptomenkomplexes veröffentlicht.

Klinisches Krankheitsbild.

Subjektive Symptome: Es wird über Brennen, Kratzen, Fremdkörpergefühl und Lichtscheu der Augen geklagt. Vereinzelt ist die Lichtscheu so stark ausgeprägt, daß völlige Arbeitsuntauglichkeit besteht. Oft wechseln Zeiten der Besserung ab mit solchen der Steigerung der Beschwerden. Weiterhin wurde die Beobachtung gemacht, daß beim Weinen nur ein stechendes Gefühl und eine Rötung der Augen auftritt, aber kein Tränenfluß eintritt. Dieselben Beschwerden treten auch bei starker Reizung der Nase und der Augen, z. B. Zwiebelschneiden, Ammoniakriechen usw. auf. Die Patienten geben immer an, daß sie früher Tränen weinen konnten. In einigen Fällen wird über Trockenheit im Mund, Rachen oder Nase geklagt. Trockenes Essen kann nicht hinuntergeschluckt werden, ohne daß dabei Flüssigkeit getrunken wird. Zuckerstücke lösen sich im Mund nicht auf, oder es wird eine abnorm lange Zeit dazu benötigt.

Die Schweißsekretion kann vermindert bis aufgehoben sein.

Objektive Symptome: Die Lichtscheu bedingt ein Zukneifen der Augen. Meist lassen sich die Zeichen einer Konjunktivitis feststellen. Im Konjunktivalsack findet man ein mehr oder weniger reichliches gelbweißes, zähes Sekret, das sich zu mehreren cm langen Fäden ausziehen läßt. Es besteht mikroskopisch aus Schleim und abgestoßenen Epithelmassen. Die Konjunktiva palpebralis ist meist düsterrot verfärbt. Im unteren Fornix kann eine starke Pigmentierung zu finden sein. Da die Krankheit einen ausgesprochen chronischen Verlauf nimmt und wenigstens im Anfang mit Zeiten der Besserung einhergeht, kann die Konjunktiva ein normal glänzendes, in anderen Fällen ein mattes Aussehen zeigen. Ein Ödem der etwas verdickten Bulbus-Bindehaut und eine Sensibilitätsherabsetzung ist gelegentlich zu beobachten. An der Kornea sitzen kleine Fädchen von 1—2 mm Länge fest. Zwischen diesen finden sich oft kleine, graue Epitheldefekte, die sich aber nie bis in das Parenchym hinein erstrecken. Diese Veränderungen sind fast ausschließlich in den unteren $^2/_3$ der Kornea lokalisiert. Sie lassen sich am sichersten und einfachsten durch Färbung mit 1% wäßriger Lösung von Rose-Bengale darstellen. An der Bulbus-Bindehaut stellen die gefärbten Gebiete Dreiecke dar. Die Intensität und Ausbreitung dieser charakteristischen Dreiecke wechselt je nach der Stärke der Erkrankung. Manchmal können auch kleinere Partien der Konj. palp. gefärbt sein.

Bei der mikroskopischen Betrachtung kann man 2 Typen von Veränderungen der Konjunktiva feststellen. 1. Das Epithel ist infolge starker Schwellung der Epithelzellen verdickt, 2. es ist

durch Verringerung der Zahl der Zellschichten, verbunden mit hochgradiger Abplattung, verdünnt.

Beim ersten Typ kann das Ödem vorwiegend ein interzelluläres oder ein intrazelluläres sein. Beide Arten kommen meist gleichzeitig vor. Die Interzellularräume können so vergrößert sein, daß sie ein zusammenhängendes Kanalsystem bilden und die Interzellularbrücken deutlich hervortreten lassen. Nur die zwei oberflächlichsten abgeplatteten Zellschichten werden nicht von dem Ödem ergriffen und bilden eine Art Decke darüber.

Die Veränderung des Epithels kann soweit gehen, daß die Interzellularbrücken reißen. Das Protoplasma kann schwinden. Der Zellkern, umgeben von einem minimalen Protoplasmasaum stellt dann den Rest der Zelle dar. Dieser Zustand wurde von Unna: „Status spongiodes" genannt. Bei dem intrazellulären Ödem ist der Kern vergrößert. Bisweilen können in diesem Vakuolen auftreten. Die Zellgrenzen treten nicht deutlich hervor. Das ganze Epithel erscheint durch diese Veränderungen in eine kleinblasige Protoplasmamasse verwandelt, in der mehr oder weniger spärlich vorhandene Kerne regellos verstreut liegen.

Sind die oberflächlichen Epithelschichten zerstört, so erscheint die Oberfläche der Konjunktiva durch die oben beschriebenen Veränderungen stark uneben und ulceriert.

Bei der Epithelverdünnung sind die Kerne stark abgeplattet und in die Länge gezogen. Auch sterben Kerne ab. Die Abplattung der Epithelzellen ist so stark, daß der Eindruck entstehen kann, es handle sich um dicht aufeinandergelagerte feine Fibrillen. Diese abnorme Abplattung bedingt eine Längsteilungs- und Aufsplitterungstendenz und Ablösung der Lamellen. Die Letztere ist nicht an die Zellgrenzen gebunden, sondern geht mitten durch die Zelle.

Beide Typen kommen in der Mehrzahl der Fälle zusammen vor und zwar findet man Typ I meist im Gebiet der Lidspalte, Typ II dagegen meist außerhalb davon, besonders unterhalb der Kornea.

Becherzellen sind in den abgeplatteten Partieen sehr wenig vorhanden. Außerhalb der Rima entspricht ihre Zahl der Norm. Die Bindegewebsfibrillen zeigen in der Schicht dicht unterhalb des Epithels die Tendenz zu hyalinisieren. In der Kornea sind die oberflächlichen Epithelschichten stark abgeplattet, die Kerne liegen in weiten Abständen voneinander, das Protoplasma zeigt in den äußeren Schichten stellenweise ausgesprochen faserige Struktur. Die oberflächlichsten Fasern sind oft von der Unterlage losgelöst und bilden feine Fädchen, die nur an einem Ende festsitzen. Das kann dazu führen, daß die Baumannsche Membran freigelegt wird. Die abgelöste Partie kann man gelegentlich an dem einen Ende zusammengerollt finden. Am Parenchym wurden längliche, scharf begrenzte Gebilde mit einem axial gelegenen körnigen Strang festgestellt, die als Degenerationsherde aufgefaßt wurden. Sie entsprechen den in einigen Fällen mit dem Kornealmikroskop beobachteten grauen Körperchen. Der übrige Bulbus ist scheinbar frei von krankhaften Veränderungen.

Die Tränensekretion ist immer herabgesetzt. Schirmer gibt eine Methode an, mit der es möglich ist die Größe dieser Sekretion zu bestimmen.

Es wird dazu verwandt: Fließpapierstreifen von 5 mm Breite und 35 mm Länge. An einem Ende wird der Streifen 5 mm umgebogen, die Ecken werden zwecks Verhütung von Verletzungen abgerundet und der umgebogene Teil wird, nachdem der Konjunktivalsack ausgetupft ist, hinter die äußere Hälfte des Unterlides geschoben. Die Streifen bleiben sodann 5 Minuten liegen. Dann wird die inzwischen befeuchtete Strecke des Streifens gemessen unter Abzug des im Bindehautsack steckenden Stückes (5 mm). Durchschnittlich ist der ganze Streifen in etwa 5 Minuten durchfeuchtet. Wird jedoch ein weniger als 15 mm langes Stück feucht, so kann man eine Hypofunktion der Tränendrüsen annehmen. In letzterem Fall muß eine Reizung der Tränendrüse vorgenommen und dabei eine Kontrollmessung ausgeführt werden. Normal wird der Streifen jetzt in 2 Minuten durchnäßt. Auch hier liegt die untere Grenze der normalen Sekretion bei 15 mm, jedoch nach einer Zeit von 2 Minuten. Nach eigenen Angaben Schirmers ist seine Methode nicht exakt, jedoch bis jetzt die einzige, nach der sich die Tränensekretion mit einiger Sicherheit messen läßt. Anstatt gewöhnliches Fließpapier kann man auch rotes Lackmuspapier verwenden. Die alkalisch reagierende Tränenflüssigkeit färbt das Papier blau. Dadurch läßt sich die Grenze des angefeuchteten Teils leicht feststellen.

Die Reizung der Nasenschleimhaut, die eine reflektorische Reizung der Tränendrüsen auslöst, kann mit einem Pinsel oder durch Einatmen von Ammoniakdämpfen geschehen. Vor der Messung der Tränensekretion muß die Konjunktiva mit 4% Kokainlösung anästhesiert werden, um eine Sekretion der Becherzellen der Bindehaut auszuschließen.

Der Versuch wird ausgeführt, indem 3 Mal hintereinander je 5 Minuten ein Papierstreifen eingeführt wird. In dem ersten Wert hat man ein Maß für die Flüssigkeitsmenge, die bei der Untersuchung im Konjunktivalsack vorhanden ist, zuzüglich der in 5 Minuten von der Tränendrüse abgesonderten Flüssigkeit. Bei mehrmaligem Einlegen des Papierstreifens erhält man jedesmal annähernd konstante Werte, die der Tränenabsonderung in dieser Zeit entsprechen.

Mikroskopische Untersuchungen der Tränendrüsen zeigten eine mehr oder weniger ausgesprochene Bindegewebsumwandlung der Drüsen inter- und intralobulär.

Auch hyalinisiertes Drüsenparenchym läßt sich nachweisen. Rundzelleninfiltration findet sich ebenso in konzentrischer Anordnung um stark erweiterte Drüsengänge, wie auch um Reste von in Zerfall begriffenem Drüsengewebe. Die Rundzellen sind überwiegend Lymphozyten. Plasmazellen sind vorhanden, Riesenzellen fehlen.

Außer der schon erwähnten Trockenheit im Mund und Rachen — Xerostomie —, die sich als Atrophie der Schleimhäute dieser Gebiete objektiv bestätigen läßt, wurden Schwellungen der Parotis, die in den Fällen von Sjögren ohne Temperaturerhöhung und ohne Schmerzen verliefen, in zwei anderen Fällen Schwellung der Sublingualis und Submaxillaris beobachtet. In zwei weiteren Fällen wurde Sistierung der Schweißsekretion festgestellt.

Als wichtigstes weiteres Symptom findet man eine Art Arthritis, die an den Händen am ausgesprochensten ausgeprägt ist. Dieses Symptom ist bei $^2/_3$ aller bekannten Fälle von Keratokonjunktivitis sicca vorhanden. Die Untersuchung von Parotis, Sublingualis, kleinen Lippendrüsen, Pharyngs- und Laryngsdrüsen und den Drüsen der Nasenschleimhaut ergab dem Tränendrüsenbefund analoge Ergebnisse.

Weiterhin erwies sich die Senkungsreaktion als beschleunigt. Im Blutbild zeigte sich oft eine Lymphozytose. Subfebrile Körpertemperaturen wurden über länger währende Zeiträume gemessen. Sjögren stellte bei mehreren seiner Fälle eine herabgesetzte Kohlehydrattoleranz und einen erhöhten Grundumsatz fest.

Die Untersuchung der arthritischen Beschwerden ergab mit überwiegender Mehrheit den Befund einer Infektarthritis. In einem Falle fanden sich über den Gelenken auf der Unterlage verschiebliche, spindelförmige Verhärtungen der Haut, die nicht druckempfindlich waren und im Gefolge eines Gelenkrheumatismus auftraten und verschwanden.

Das histologische Bild eines herausgeschnittenen Knotens ergab: fibröses, größtenteils hyalinisiertes Bindegewebe mit leichten chronisch entzündlichen Veränderungen. Hier und da längliche Lücken. Das Zentrum ist kernlos, ödematös erweicht, stellenweise nekrotisch mit kleinen Zerfallshöhlen. Stellenweise findet sich leichte perivaskuläre Rundzelleninfiltration. Die Übereinstimmung der Knoten mit den sog. rheum. Knötchen ist somit erwiesen. Ganz vereinzelt war eine Achylia gastrica vorhanden.

Differentialdiagnostisch in Erwägung zu ziehen ist die gewöhnliche chronische Konjunktivitis, die Keratitis neuroparalytica, die nach Alkoholinjektion oder Extirpation des Ganglion Gasseri auftritt, und die Keratitis superficialis. Bei dem Xeropthalmus, einer B_1-Avitaminose, soll nach Beobachtung von Conrado D. Ayuyao gegen Ende einer Schwangerschaft ein der K.s. ähnliches Krankheitsbild aufgetreten sein. Die von Pillat beschriebene Präxerose zeigt weitgehende Übereinstimmung mit der K.s. Als bestes Unterscheidungsmerkmal kommt das sog. Austrocknungssymptom in Frage, das bei der letztgenannten Erkrankung nicht vorhanden ist.

Für die Behandlung der Keratoconjunktivitis sicca sind bisher Follikulin, Acetylcholinininjektionen, eine antianämische Behandlung (Leber + Fe + As) und Vitamingaben (A, B, C) empfohlen worden. Lokal wurde bisher angewandt: Einträufeln von Fibrolysin, Eiklartropfen, A-Vitaminöl, u. U. das Tragen von Haftgläsern.

Bemerkenswert ist die Tatsache, daß in überwiegender Mehrzahl Frauen von der Krankheit befallen werden und zwar tritt die Erkrankung häufig kurz vor, in und nach dem Klimakterium in Erscheinung. Nur 4 Fälle sind bei Männern nachgewiesen worden.

Über das zahlenmäßige Auftreten der Erkrankung teilt Sjögren mit, daß er unter rund 36000 poliklinischen Patienten 19 K.s-Fälle fand. Die Krankheitsfrequenz beträgt demnach 1 : 2000.

Ätiologie: Sjögren kommt auf Grund seiner mikroskopischen Arbeiten über das Gebiet zu der Anschauung, daß ein Syndrom vorliegt, das seinen Ursprung in einer infektiös bedingten Drüsenerkrankung hat. Es können alle Drüsen, Tränen- und Speicheldrüsen und die der oberen Luftwege einzeln oder gesamt befallen werden. Die Erkrankung verläuft chronisch. Solange nur eine leichte Schädigung einer oder mehrerer Drüsen vorliegt, tritt noch keine Funktionsbeeinträchtigung auf. Bei der Hypofunktion der Tränendrüse übernehmen die Becherzellen in der unteren Übergangsfalte bis zu einem gewissen Grad die Feuchthaltung des Auges durch Produzieren eines zähflüssigen, gelbweißen Sekretes. Durch die mangelnde Tränenflüssigkeit treten dann die Austrocknungsprozesse der Konjunktiva bulbi auf, in deren Verlauf es zur Ausbildung eines chronischen, zur hydropischen Degeneration und Epithelatrophie führenden Ödems kommt. In der Regel werden beide Augen von der Erkrankung befallen, jedoch kann die Zeit des Auftretens ebenso wie die Intensität der Krankheitserscheinungen an jedem der beiden Augen verschieden sein. In der Sjögrenschen Abhandlung wird nicht entschieden, ob die entzündlichen Vorgänge in den Drüsenorganen auf eine direkte Wirkung von Bakterien oder von Toxinen zurückzuführen ist. Fokale Infektionsherde konnten in jedem Fall festgestellt werden. Das gleichzeitige Vorliegen einer endokrinen (ovariellen) Störung wird, da meist Frauen im Klimakterium erkranken, für möglich gehalten.

Als Beweis für das Vorliegen einer infektiösen Erkrankung wird die Erhöhung der Blutkörperchensenkungsgeschwindigkeit und die Lymphozytose im Blutbild betrachtet. Die in mehreren Fällen beobachteten subfebrilen Werte der Körpertemperatur sind hierbei auch zu erwähnen. Weiterhin stellte Sjögren eine Toleranzverminderung für Kohlehydrate und eine Grundumsatzerhöhung fest, die er als Anzeichen einer Intoxikation auffaßt.

Von Grosz, Budapest, kommt in seiner Abhandlung über die

Ätiologie und Therapie der K.s. in den kln. Monatsbl. f. Augenheilkunde, Bd. 97, auf Grund eigener Untersuchungen von 4 Fällen zu folgenden Feststellungen:

Die Funktion von Schilddrüse, Pankreas, Hypophyse und Nebennieren ist als normal anzusprechen. Ein Funktionsausfall dieser innersekretorischen Drüsen ist nicht die Ursache der Keratoconjunktivitis sicca. Er stellte bei 2 seiner Fälle die charakteristischen Symptome einer perniziösen Anämie, F. I.: 1,1 bzw. 2,1 und anacide Magensäurewerte fest. Er glaubt, daß die Atrophie der Speichel und Tränendrüsen gleichzusetzen ist der Atrophie der Pylorusdrüsen der Magenschleimhaut und versucht die sog. Huntersche Glossitis mit der oben genannten Speicheldrüsenatrophie zu analogisieren. Die auch von ihm festgestellte Beschleunigung der Blutkörperchensenkungsgeschwindigkeit sieht er nicht als das Zeichen einer Infektion, sondern als Folge der Anämie an; das Gleiche soll für den gesteigerten Stoffwechsel zutreffen. Eine Subfebrilität fand er in keinem seiner Fälle. Zusammenfassend erklärt v. Grosz, daß beim Zustandekommen des Krankheitsbildes des Sjögrenschen Syndroms nicht die Infektion, sondern die Erkrankung der blutbildenden Apparate die Hauptrolle spiele.

Eine weitere Arbeit über die K.s. von Dr. Karl Lisch, München, erörtert die Frage über das hereditäre Vorkommen dieser Erkrankung. Lisch stellt sich betreffs der Ätiologie auf den Standpunkt von v. Grosz und weist das Leiden bei 12 Familienmitgliedern in 3 aufeinanderfolgenden Generationen nach. Das Interessante dabei ist, daß alle Fälle, die auf Grund der Untersuchungen das Sjögrensche Syndrom erkennen lassen, in der Anamnese frühzeitigen Zahnausfall und rheumatische Erkrankungen aufweisen. Alle Färbeindices und die entspr. Magensäurewerte ergeben keinerlei Anhaltspunkte um den Verdacht auf perniziöse Anämie zu begründen. Die Blutkörperchensenkungsgeschwindigkeit gibt auch Lisch als erhöht an. Die Lymphozytenzahlen (28, 27, 30) zeigen nur kleine Abweichungen im Sinne einer Erhöhung gegenüber der Normalzahl (21—25).

Am Schluß seiner Zusammenfassung kommt L. zu folgendem Ergebnis: „Der von Sjögren zusammengestellte Symptomenkomplex kann somit erblich auftreten; es gelang, die direkte Vererbung des Leidens auf 2 Generationen nachzuweisen."

Wir konnten an Hand der unten angeführten Fälle die Symptomatologie der K.s. eingehend prüfen. Es wurden dabei nicht nur die einzelnen Patienten, sondern jeweils die gesamte Sippe untersucht. Im Folgenden werden die einzelnen Krankheitsgeschichten geschildert.

Fall A:

Frau K. D., Grebenau.

Eine starke Zahnkaries führte im Alter von 31 Jahren zu vollständigem Zahnausfall. In dieser Zeit trat erstmalig eine starke Angina auf, die öftere Remissionen zeigte. Mit 38 Jahren stellten sich rheumatische Beschwerden mit fieberfreiem Verlauf ein und zwar zuerst am li. Bein. 11 Jahre später wurde eine langsam fortschreitende Versteifung der Ellbogen und Handgelenke beobachtet. Die Menopause trat mit 48 Jahren ein. Brennen und Kratzen der Augen bemerkte die Patientin im Alter von 55 Jahren. Sie konnte nicht mehr in helles Licht sehen, beim Weinen wurden ihre Augen nicht mehr richtig feucht, sondern brannten und röteten sich stark.

Befund: Die Tränensekretion war nach der Methode von Schirmer stark herabgesetz. (Tab. I). Sehr stark war die Lichtscheu ausgeprägt, das Auge zeigte sich gerötet, die Hornhautoberfläche erschien trübe, eine Keratitis filiformis war festzustellen ebenso wie graue Epithelherde. Die Rose-Bengalfärbung war stark positiv.

Die rechte Vorderkammer war nur ganz gering getrübt, die linke etwas mehr. Im Augeninnern konnte kein krankhafter Befund festgestellt werden. Der intraoculare Druck war normal. Die Patientin gab Trockenheit im Munde an. Wir gaben ihr deshalb ein Stück Zucker, das sie im Munde zergehen ließ. Es war nach 25 Minuten noch nicht völlig aufgelöst. Die Stimme wurde bei längerem Sprechen rauh und klanglos. Es fand sich eine Atrophie der Rachen- und Nasenschleimhaut. Ebenso waren die Tonsillen atrophisch. Die linke Stirn- und Kieferhöhle zeigten im Röntgenbild eine geringe Verschleierung.

Lungenbefund: Foto: rechte Spitze diffus, rechtes Mittelfeld grobfleckig verschattet. Das rechte Zwergfell ist wellig begrenzt und weist eine Strangbildung nach dem Hilus auf. Emphysem. Nach dem Röntgenbild muß ein ruhender spezifischer Lungenprozeß angenommen werden. Das Gefäßband ist breit, das Herz zeigt keine Fehlerform. Herz: o. B. — R. R. 145/65 — Puls: 4 × 22. Die Blutsenkung betrug 70 mm. Blutbild siehe Tab. II. Der Nüchternblutzuckerwert war 85 mg%. Beide Ellbogen und Handgelenke sind völlig versteift, die anderen Gelenke weniger. Gichtknoten lassen sich nicht nachweisen. Alkoholprobefrühstück wurde nicht gegeben, da keinerlei Anhalt für eine anormale Magentätigkeit vorlag.

Therapie: Wir behandelten die Patientin durch Eintropfen von physiologischer Kochsalzlösung 5—6mal am Tag und fanden bei späterer Rose-Bengalfärbung, daß die Erosionen daraufhin weniger geworden waren. Die Lichtscheu besserte sich soweit, daß Patientin jetzt größere Zeitungsabschnitte ohne Augenschmerzen lesen kann. Bei der Nachuntersuchung nach einem weiteren halben Jahr

fanden wir auf dem rechten Auge kaum noch Rotfärbung, während das linke einige punktförmige Erosionen zeigte.

Sippenuntersuchung.

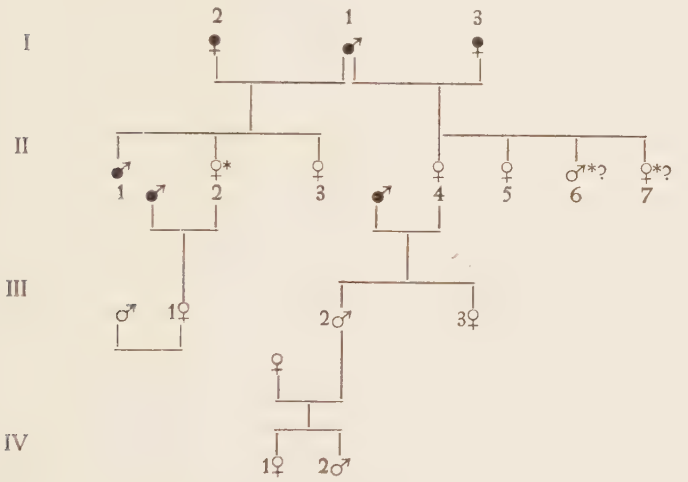

♂: Mann ♀: Frau ♂/♀: gestorben ♂* ♀*: K. s. ?: fragl.

Vom Vater der Patientin wird erzählt, daß er in jungen Jahren sehr stark an Kopfweh gelitten habe, das sich jeweils nach Extraktion eines Zahnes gebessert habe und nach Verlust sämtlicher Zähne verschwand.

I 2 Mutter o. B. I 3 Mutter o. B.

Geschwister: II 3 o. B.; II 4 o. B.; II 5 o. B.; II 6 hat seit mehreren Jahren Augenbeschwerden. Die konsultierten Fachärzte stellten Bindehautentzündung fest. Die Beschwerden sollen nach eigenen Angaben des Patienten geringer geworden sein, seit er als Liebhaberimker oft viele Bienenstiche erhalten habe. Zu unserem größten Bedauern gab der Patient nicht seine Einwilligung zu einer ordentlichen Untersuchung. II 7 konnte wegen Einwirkung des II 6 leider auch nicht untersucht werden. Aus Angaben der Verwandten schließen wir, daß hier eine Achylie vorhanden ist.

III 1 hatte gelegentlich Muskelrheumatismus. In ihrer Jugend litt sie öfter an Halsentzündung.

III 2 und III 3: Anamnese: chron. Angina, Muskelrheumatismus, frühzeitiger Zahnverlust. IV 1 und 2: öfter Anginen.

Fall B.

Frau K. K., Langenhain.

Patientin hat 1921 eine Gallensteinoperation mitgemacht. 1935 wurden rheumatische Beschwerden an den Armen und Beinen bemerkt, die sich nach Kurzwellenbestrahlung weitgehendst besserten. Zahnausfall trat mit 24 Jahren ein. Die jetzigen Beschwerden sind Kratzen und Brennen im Auge, gering ausgeprägte Lichtscheu, besonders nachts Trockenheit im Halse. Ab und zu, wenn die Augenschmerzen besonders stark werden, schwillt die Parotis an. Die Augenbeschwerden traten im Alter von 55 Jahren, d. h. vor 4 Jahren zum ersten Mal auf. Menopause mit 54 Jahren.

Die Untersuchung ergab folgenden Befund: Tränensekretion nach Schirmer ist stark herabgesetzt (Tab. I). Die Augen sind gerötet, Keratitis filiformis ist vorhanden. Im rechten Auge sieht man einige Epithelherde. Die Sensibilität der Kornea ist herabgesetzt. Der intraokuläre Druck ist normal. Die charakteristische Rose-Bengalfärbung ist links stärker ausgeprägt als rechts. Es finden sich besonders im unteren Teil der Konjunktiva Defekte und punktförmige Erosionen. Beiderseits ist die Vorderkammer klar, im Augeninnern konnte ein krankhafter Befund nicht festgestellt werden. Der Versuch mit dem Zuckerstück ergab Auflösung nach 13 Minuten. Eine Atrophie der Nasen- und Rachenschleimhaut war nicht vorhanden. Tonsillen: o. B., Stirn- und Kieferhöhlen sind frei. Die Lungendurchleuchtung zeigte den rechten Hilus verstärkt, das Gefäßband breit, Cor. o. B. Die Blutsenkung war mit 35 mm erhöht. Blutbild siehe Tabelle II. Der Nüchternblutzuckerwert betrug 130 mg%. Nach Belastung mit 100 g Dextrose erreichte der Blutzucker nach einer halben Stunde einen Wert von 265 mg%, nach einer Stunde 225, nach 2 Stunden 160 und nach 3 Stunden 95 mg%. Die Magenaushebung ergab Säurewerte von + 17 und + 23. Sämtliche Gelenke sind frei beweglich und zeigten keinerlei Veränderung. Herz: o. B. — R. R.: 140/88 — Puls: 4 × 24.

Therapie: Auch hier wurde Eintropfen von physiologischer Kochsalzlösung verordnet. Nach 14 Tagen konnten wir eine deutliche Besserung feststellen. Die Keratitis filiformis war weitgehendst gebessert, die Erosionen sehr stark zurückgegangen. Die Sensibilität der Kornea war annähernd normal. Eine weitere Nachuntersuchung nach einem Vierteljahr zeigte, daß die Besserung konstant geblieben war.

Sippenuntersuchung.

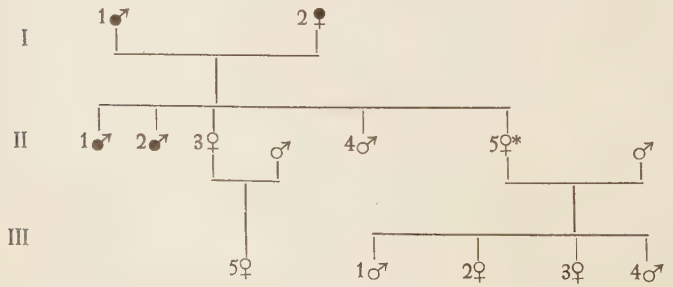

I 1 der Vater starb mit 57 Jahren nach einer Staroperation. Anzeichen des Sjögrenschen Symptomenkomplexes ließen sich nicht feststellen.

II 2 soll 1891 mit 17 Jahren an einer Operation in der Augenklinik Gießen gestorben sein. Ein Krankenblatt war leider nicht mehr aufzufinden.

III bei den 5 Kindern konnten wir keine Anzeichen für eine K. s. bzw. Sjögrenschen Symptomenkomplex feststellen.

Fall C.

Frau F. St., Dillenburg.

Anamnese: Die Zähne waren bis zum 31. Lebensjahr gut. Es wird angegeben, daß die Schweißsekretion von Kindheit an sehr gering war. 1924 traten Schmerzen an den Handgelenken und der Schulter, ebenso im Mittelfuß und in der Hüfte auf. Diese Beschwerden haben sich auf antirheumatische Behandlung gebessert und sind jetzt nur noch ab und zu an den Handgelenken vorhanden. Seit 1931 leidet Pat. öfter an Anginen. Beschwerden beim Sehen wurden zum ersten Mal vor 2 Jahren bemerkt. Der Spezialarzt stellte eine Konjunktivitis fest. Drüsenschwellungen wurden nicht beobachtet, Trockenheit im Halse nicht vorhanden. Die Menopause besteht seit 1 Jahr.

Befund: Keratoconjunktivitis sicca mit Keratitis filiformis an beiden Augen. Die Sensibilität der Hornhaut ist etwas herabgesetzt. Der intraokuläre Druck ist normal. Die Rose-Bengalfärbung zeigt eine starke Ausprägung der charakteristischen Dreiecke. Die Tränensekretion ist stark herabgesetzt (Tab. I). Das Augeninnere ist ohne krankhaften Befund. Eine vollständige Auflösung des Zuckerstückes fand nach 15 Minuten statt. (Kontrollversuch 4 Minuten). Wir stellten eine Pharyngitis sicca fest. Die Gaumentonsille ist atrophisch. Die Nebenhöhlen sind ohne Befund. Die Lungendurchleuchtung zeigt Lunge, Herz und Zwerchfell ohne krankhafte Veränderungen. Herz: o. B. — R. R.: 135/70 — Puls: 4 × 22.

Eine Magenausheberung wurde nicht vorgenommen, da Pat. angibt, alle Speisen gut vertragen zu können und keinerlei Magenbeschwerden hat. Die Blutsenkung betrug am 16. 5. 38 13 mm, am 16. 6. 38 15 mm. An den Handgelenken zeigte sich eine geringe Bewegungseinschränkung. Man kann auf der Handgelenkoberseite 2 längliche spindelförmige Verdickungen unter der Haut fühlen. Alle anderen Gelenke sind frei beweglich. Die Hände fühlen sich kalt an, das Hautvenensystem ist schlecht entwickelt. Wir konnten eine beginnende Hautatrophie feststellen. Der Nüchternblutzuckerwert war 120 mg%. Blutbild siehe Tab. II.

Therapie: Eintropfen von physiologischer Kochsalzlösung. Am 16. 6. 38 war die Rose-Bengalfärbung rechts fast negativ, links nur noch sehr gering positiv. Es konnten vereinzelte Fädchen links festgestellt werden. Subjektiv werden bei 7—8maliger täglicher Einträufelung keine Beschwerden mehr verspürt.

Sippenuntersuchung.

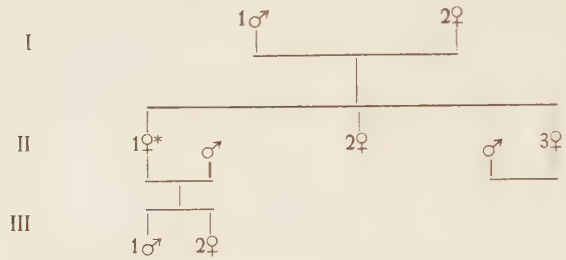

II 2: mit 5 Jahren Tonsillektomie.
III 1: Kurzsichtigkeit.

Fall D.

Frau M. N., Seelbach.

1915 hatte die Pat. am linken Arm rheum. Beschwerden, die sich bis ins Schultergelenk erstreckten. Schon in ihrer Jugend bekam sie öfter Angina. Die Zähne wurden mit 25 Jahren schlecht und fielen mit 28 Jahren post partum aus. Bei der Beerdigung ihrer Mutter im Jahre 1928 fiel allgemein auf, daß ihre Augen stark geschwollen und gerötet, jedoch kein Tränenfluß vorhanden war.

Befund: Beide Augen geschwollen, die Lidränder rot und verdickt. Beidseitig finden wir graue Epithelherde und zeitweilig konjunktivales Ödem. Die Kornea-Sensibilität war herabgesetzt, der intraokuläre Druck vermindert. Bei der Rose-Bengalfärbung ist vor allem rechts die untere Korneahälfte sehr stark positiv und zeigt infiltrationsähnliche Stippchen, die oberflächlich im Epithel zu liegen scheinen. Mehr zentral bemerkt man größere Epitheldefekte. Links findet man auch ausgedehnte, wechselnd große, kreisförmige Epitheldefekte mit Infiltration. Am 16. 6. war der Befund links stark gebessert, während rechts die Epitheldefekte noch sehr groß waren. Die Tränensekretion ist außerordentlich stark herabgesetzt (Tab. I). Das Augeninnere zeigt einen normalen Befund. Zuckerstück ist nach 30 Minuten aufgelöst (Kontrolle 4 Minuten). Wir stellten eine Pharyngitis granularis fest; die Tonsillen waren mittelgroß, teilweise zerklüftet. In der Nase war eine vasomotorisch bedingte Muschelschwellung festzustellen, Schleimhautatrophie konnte nicht nachgewiesen werden. Die Nebenhöhlen sind frei.

Die Lungendurchleuchtung ergab keinen krankhaften Befund.

Herz: Töne leise, systolisches Geräusch, A 2 = P 2. R. R.: 138/85 — Puls: 4 × 18 — Temperatur: 37,0.

Das Alkoholprobefrühstück ergab Säurewerte von +27 und +37. Die Blutsenkung war am 9. 5. 38 = 11 mm, am 16. 6. = 14 mm, am 27. 6. = 14 mm. Blutbild siehe Tab. II. Die Blutzuckerbelastungsprobe mit 100 g Dextrose ergab folgende Werte: nüchtern 95 mg%, nach einer halben Stunde 150 mg%, nach

einer Stunde 185 mg%, nach 2 Stunden 110 mg%, nach 3 Stunden 90 mg%. Das linke Handgelenk ist geschwollen und leicht schmerzhaft. Die grobe Kraft ist herabgesetzt. Die Röntgenaufnahme zeigt keine Veränderungen der Finger- und Handgelenke.

Therapie: Eintropfen von physiologischer Kochsalzlösung. Dann wegen Verdacht auf Herpes Abschabung der Hornhaut und Herpesbehandlung. Dadurch Verschlechterung, sodaß das Eintropfen von physiolog. Kochsalzlösung wieder aufgenommen wurde. Nebenher Prontosil-Tabletten.

Sippenuntersuchung.

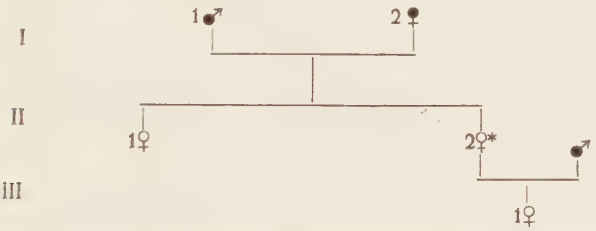

II 1: seit 21 Jahren Rheumatismus, Gelenkversteifungen, Blutsenkung 20 mm, Tränensekretion normal. Keine Atrophie der Nasen-Rachenschleimhaut. Magensäurewerte normal.

III 1: oft Angina.

Tabelle I. Ergebnisse d. Tränensekretion n. Schirmer.

	Probe: I		III		nach Ammoniakreizung: I		II		Datum
	re	li	re	li	re	li	re	li	
Fall A:	10	11	3	1–2	1	1	1	1	10. 3. 38
	8	6	2	1	1	1	1	1	18. 4. 38
Fall B:	13	12	7	5	6	7			21. 6. 38
Fall C:	10	12	4	6	4	4	4	5	16. 5. 38
	6	7							16. 6. 38
Fall D:	15	8	9	5	4	5	3	3	8. 5. 38
	2	4	2	5	3	2			16. 6. 38

Tabelle II. Blutbild.

	Hb. %	Erythr. i. 1000	Leuko	Eos.	Lympho.	Neutrophile stab.	Neutrophile segm.	Baso	Datum
Fall A:	68	3.860	7.000	1	27	3	68	1	1. 12. 37
Fall B:	90	4.430	6.800	0	22	0	78	0	21. 6. 38
Fall C:	69	4.190	4.000	3	27	1	67	0	16. 5. 38
Fall D:	78	4.420	9.200	4	40	2	48	1	9. 5. 38
				7	53	0	40	0	16. 6. 38
	83	5.490	4.300	2	45	2	50	1	27. 6. 38

Alle unsere Fälle zeigten also die Symptome der Keratokonjunktivitis sicca stark ausgeprägt. Neben der Erkrankung der Tränendrüsen, die wir durch die herabgesetzte Tränensekretion eindeutig nachweisen konnten, fanden wir Atrophien der Nasen- und Rachenschleimhaut. Eine Schwellung der Parotis war nur in einem Fall anamnestisch zu erheben. Besonders interessant war Fall D, bei dem die Austrocknungserscheinungen so stark waren, daß wir sie für einen Herpes hielten. Die Verschlechterung, die auf die typische Herpesbehandlung eintrat, beweist, daß ein solcher nicht vorgelegen hat. Auch in unseren Fällen trat die Augenerkrankung in der Zeit um das Klimakterium auf.

Gelenkversteifungen bzw. Bewegungseinschränkungen von Gelenken konnten wir in 3 Fällen feststellen. Bei Fall B. bestanden einige Zeit vorher rheumatische Beschwerden, die nach Behandlung zurückgingen.

Grundumsatzbestimmungen führten wir in keinem Fall durch. Die Magenausheberung ergab in den Fällen, in denen wir sie vornahmen, normale bis hyperacide Säurewerte. Die anderen Fälle ließen auf Grund der Anamnese normale Werte erwarten und wurde deshalb eine Magenausheberung unterlassen.

Die Blutuntersuchungen zeigten folgende Ergebnisse: 1. Der Färbeindex liegt überall unter eins. 2. Eine ausgesprochene Lymphozytose liegt nur in einem Fall vor. Nach Verabreichung von täglich 2 Tabletten Prontosil fanden wir am vierten Tage eine Abnahme der Lymphozyten von 53% auf 45%. Eine Vermehrung der Eosinophilen hatte in dem vorher erwähnten Fall bei einer Lymphozytenzahl von 53% statt und betrug 7%. Die in 2 Fällen angestellte Blutzuckerbelastungsprobe, die mit 100 gr Dextropur durchgeführt wurde, ergab keine Verzögerung in der Ausscheidung.

Die Sippenuntersuchung in Fall A läßt offen, ob der Stiefbruder unserer Patientin ebenfalls eine K.s. hatte. Wieweit die angebliche Besserung seiner Beschwerden auf die Einwirkung des Bienengiftes zurückzuführen ist, läßt sich nicht beurteilen, da wir ihn nicht untersuchen konnten. Daß eine frühzeitige antirheumatische Behandlung vielleicht eine Hinauszögerung bedeutet aber jedenfalls ein späteres Auftreten der K.s. nicht verhindert, geht aus Fall B. hervor. Auffallend ist jedenfalls, daß Halsentzündungen und rheumatische Erkrankungen in den Sippen sehr oft nachweisbar sind.

In der Sippe B. ließen sich bei den übrigen Familienmitgliedern keinerlei Anzeichen finden, die im Sinne des Sjögrenschen Symptomenkomplexes verwertbar sind. Dasselbe ist der Fall mit der Familie C.

Bei Fall D. ist die Schwester seit 20 Jahren „rheumakrank". Die Tränensekretion ist normal, eine Konjunktivitis oder Keratitis ist

nicht festzustellen. Die Rose-Bengalfärbung ist negativ. Wir fanden die Blutsenkung mit 20 mm erhöht. Die Blutuntersuchung ergab normale Werte.

Auf Grund unserer Befunde können wir nicht sagen, daß die K.s. hereditär bedingt ist. Auffällig ist ja, daß Halsentzündungen und rheumatische Erkrankungen in obigen Familien oft zu finden sind. Alle Untersuchten waren von astenischem Habitus.

Nach der heutigen Anschauung in der pathologischen Anatomie müssen die Veränderungen der Tränendrüsen und der Nasen- und Rachenschleimhaut, wie sie Sjögren auf Grund seiner mikroskopischen Untersuchungen darstellt m. E. als infektiös bedingt angesehen werden. Ebenso ist eine Atrophie der Magenschleimhaut und damit die klinische Erscheinung einer Subacidität und sogar Anacidität auf infektiöser Basis möglich. Das mikroskopische Bild der Magenschleimhaut bei Gastritis chronica ist dem oben erwähnten Rachenschleimhautschnitt, was die pathologischen Veränderungen betrifft, sehr ähnlich. Würde, wie v. Grosz annimmt: „Die Erkrankung der blutbildenden Apparate die Hauptrolle spielen", so müßten wir u. E. unbedingt im Ausstrich Jugendformen der Blutkörperchen finden, was jedoch in unseren, sowie in allen Fällen von Sjögren, Lisch und bei den Fällen von v. Grosz, in denen er das qualitative Blutbild aufführt, nicht der Fall ist. Die Beschleunigung der Blutkörperchensenkungsgeschwindigkeit ist bei K.s. infektiös bedingt und läßt sich höchstens in den ganz vereinzelten Fällen, in denen wirklich eine Anämie neben der K.s. vorgefunden wird, teilweise als deren Folge ansehen.

Nach diesen Ausführungen glaube ich den Sjögrenschen Symptomenkomplex als durch Infektion bedingt betrachten zu müssen. Einen Anhalt dafür, daß die Erkrankung hereditär bedingt ist, konnte in den vorgenannten Fällen jedenfalls nicht gefunden werden.

Was die Therapie anbetrifft, so gingen wir von der Erkenntnis aus, daß die Augenveränderungen nur durch das Fehlen der Tränenflüssigkeit bedingt sind. Der von den Becherzellen der unteren Bindehaut gebildete Schleim kann Austrocknung und damit die Ödembildung der Hornhaut und die nachfolgende Erosionsbildung nicht verhindern. Deshalb machten wir keinen Versuch mit Mitteln, die auf Grund ihrer Eigenschaften ähnliches bezwecken (z. B. A-Vitaminöl, Fibrolysin), sondern wählten ein Mittel, das in seiner chemischen Zusammensetzung annähernd gleich der Tränenflüssigkeit ist: physiologische Kochsalzlösung. Auf Grund unserer Erfahrung können wir sagen, daß bei einem täglichen 5—6-maligen Einträufeln von einigen Tropfen dieser Lösung in den Konjunktivalsack sich die subjektiven Beschwerden ebenso wie die objektiven Veränderungen weitgehend besserten. Das Ödem der Augenbindehaut verschwand restlos, die Keratitis filiformis besserte

sich ganz entschieden und die Färbung mit Rose-Bengal ließ kaum noch Andeutungen von Erosionen erkennen. Das Ausbleiben der Heilung im letzten Falle ist darauf zurückzuführen, daß es sich hier um einen besonders stark ausgeprägten Fall handelte.

Die Behandlung mit Haftglas wurde nicht versucht.

Literaturverzeichnis.

Albrich, Die Keratitis filiformis und die Sekretion der Tränendrüse. Graefes Arch. Bd. 121, S. 402, 1928/29.

Attias, Über Altersveränderungen des menschlichen Auges. Graefes Arch. Bd. 81, S. 455, 1912.

Avizonis, Über schädliche Folgen der Tränendrüsenentfernung. Ophthalm. Ges. Heidelberg, 1928, S. 340.

Axenfeld, Bemerkungen zu den Nebenwirkungen der Exstirpation der palpebralen Tränendrüse. Klin. Mbl. Augenheilk. Bd. 82, S. 243, 1929.

Betsch, Die chronische Keratitis filiformis als Folge mangelnder Tränensekretion. Klin. Mbl. Augenheilk. Bd. 80, S. 618, 1928.

— Über klimakterische Tränensekretionsstörung. Klin. Mbl. Augenheilk, Bd. 85, S. 277, 1930.

Duke-Elder, Keratitis sicca. Brit. j. Ophthalm. Bd. 14, S. 61, 1930.

Engelking, Über Hornhaut- und Bindehautveränderungen infolge mangelnder Tränensekretion. Klin. Mbl. Augenheilk. Bd. 81, S. 75, 1928.

Fuchs, A., Ein Fall von Fehlen der Tränen- und Mundspeichelsekretion. Z. Augenheilk. Bd. 42, S. 253, 1919.

Hauer, Kasuistischer Beitrag zur Ätiologie der Tränendrüsenhypofunktion. Klin. Mbl. Augenheilk. Bd. 87, S. 79, 1931.

Herken, Beitrag zur path. Histologie der Tränendrüse. Arch. f. Augenheilk. Bd. 110 : 1, S. 61.

Groß, von, Ätiologie und Therapie der Keratoconjunktivitis sicca. Klin. Mbl. Augenheilk. Bd. 97, S. 472, 1936.

Ishikawa, Mangelhafte Tränensekretion als angeborene Anomalie. Klin. Mbl. Augenheilk. Bd. 80, S. 792, 1928.

Lang, Pathologische Anatomie der großen Kopfspeicheldrüsen. Henke und Lubarsch, Handb. d. spez. path. Anat. und Histolog. Bd. V/2.

Lisch, Über hereditäres Vorkommen des mit Keratoconjunktivitis sicca verbundenen Sjögrenschen Symptomenkomplexes. Arch. d. Augenheilk. Bd. 110 : 3, S. 357, 1937.

Mellee, Über die Beziehungen der Mikuliczschen Erkrankungen zu den lymphomatösen und chronisch entzündlichen Prozessen. Klin. Mbl. Augenheilk. Bd. 44 : II, S. 177, 1906.

Mulock-Houwer, Keratitis filamentosa und chronische Arthritis. Klin. Mbl. Augenheilk. Bd. 80, S. 10, 1928.

Pillat, Über Präxerosis und Xerosis corneae als selbst. Krankheitsbilder der Mangelerkrankung des Auges bei Erwachsenen. Graefes Arch. Bd. 124, S. 486, 1930.

Schieck, Die Erkrankungen der Konjunktiva, Cornea und Sclera. Kurzes Handb. d. Ophthalm. Bd. IV, Berlin 1931.

Schirmer, Studien zur Physiologie und Pathologie der Tränenabsonderung und Tränenabfuhr. Graefes Arch. Bd. 56, S. 197, 1903.

— Mikroskopische Anatomie und Physiologie der Tränenorgane. Graefe-Saemisch, Handb. d. ges. Augenheilk. Bd. I : 2, Leipzig 1904.

Schöninger, Über Keratitis filiformis bei Hypofunktion der Tränendrüsen. Klin. Mbl. Augenheilk. Bd. 73, S. 208, 1924.

Seidel, Tränenorgane. Henke und Lubarsch, Handb. d. spez. path. Anat. und Histol., Bd. XI/2.

Sjögren, Keratoconjunktivitis sicca. 2. Acta Ophthalm. Bd. 10, 1932.

Thies, Innersekretorische Augenerkrankungen beim weibl. Geschlecht. Graefes Arch. d. Ophthalm. Bd. 124, S. 746.

Wagemann, Einiges über die Erkrankung der Tränenorgane bes. auch der Tränendrüsen. Mü. med. Wo. Bd. 16, S. 682, 1902.

Wißmann, Keratitis filiformis als Teilsymptom innersekretorischer Störungen. Deutsch. med. Wo. Bd. 58 : II, S. 1525, 1932.

Lebenslauf.

Ich, Werner Rüttgers, wurde in Frankfurt/M. am 27. 7. 1910 als ehelicher Sohn des Felix Rüttgers und dessen Ehefrau Elisabeth, geb. Gerlach geboren. Ich besuchte die Helmholtz-Oberrealschule zu Frankfurt/M, an der ich auch Ostern 1930 das Matur bestand. Das 1.—7. Semester studierte ich in Frankfurt/M. (dabei 2 Semester beurlaubt für SS-Dienst). Das 8. Semester verbrachte ich in Würzburg, wo ich am 21. 3. 35 die ärztliche Vorprüfung bestand. Im 9. Semester studierte ich in Freiburg, ging im 10. nach Gießen und das 11. bis 13. Semester verbrachte ich wieder in Freiburg. Dort bestand ich am 20. 12. 37 das ärztliche Staatsexamen. Ab 21. 12. 37 bin ich Medizinalpraktikant an der Medizinischen Universitäts-Poliklinik Gießen. Meine Bestallung als Arzt gilt ab 21. Juni 38.